

記入例

健診領域用

(必ず記載すること) 受付No. _____

下記のチェックボックスは症例の不正利用などが疑われることがあった場合に、過去の症例を探すために、大変重要なデータとなりますので、必ず記載してください。チェック漏れは減点対象となります。

本症例についていずれかにチェックする この症例は初めての提出である。 過去に提出したことがある。

提出したことが有る方は試験の回を記載してください。 **第 39 回検査士試験** 健診領域用 (様式 3 の 2)

*様式3の2は両面にする必要はありません。

超音波検査実績

超音波診断報告書抄録

受験者氏名 _____ 神田 一郎 _____ 受験臨床領域 _____ **健診領域** _____

抄録番号	1	年齢	44	性別	男
施設名	超音波病院			疾患コード	F-1
検査年月日	20〇〇年1月13日	超音波診断医名(担当医)	超音波 太郎		
[超音波検査所見] 肝 S4、中肝静脈に接して 21x14mm 大の境界明瞭不整な高エコー域を見る。中心部分は等エコー、辺縁部は帯状の高エコーを呈する (marginal strong echo)。後方エコーはわずかに増強を見る。体位変換にて内部エコーの変化を認める (chameleon sign)。 肝表は平滑、肝縁は鋭、内部エコーは均一、エコーレベルは正常。 胆嚢内腔に 3mm の高エコーを呈する有茎性隆起性病変を見る。胆嚢粘膜面は平滑で不整なし。胆嚢腫大無く、胆嚢壁肥厚は見られない。 右腎に 8mm の後方エコー増強を伴う無エコー域を見る。 膵臓、脾臓、左腎、大動脈に明らかな異常所見は見られない。 有意な腹部リンパ節腫張無く、腹水貯留は見られない。					
[超音波所見から考えられる臨床診断] 1. 肝血管腫 2. 胆嚢ポリープ (コレステロールポリープ) 3. 右腎嚢胞					

公益社団法人日本超音波医学会理事長 殿

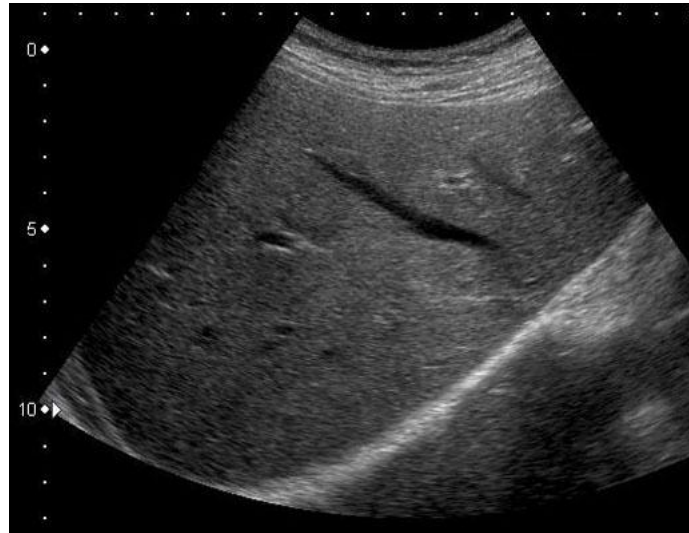公益社団法人日本超音波医学会の定める超音波検査士認定試験を受験する基準に十分な抄録であることを認めます。

公益社団法人日本超音波医学会
認定超音波専門医氏名
(自署)

(専門医番号 FJSUM No _____)

抄 録 番 号	1	受 験 者 氏 名	神田 一郎
---------	---	-----------	-------

[写真貼付欄] **写真の個人情報 (氏名、ID、生年月日)** は必ず削除するか、読み取れないように消去すること。
 ※写真裏面に、受験者氏名・受験領域・抄録番号を付記し、はがれないように貼付すること。あるいは、電子画像をコピー&ペーストで貼り付けてもよい。



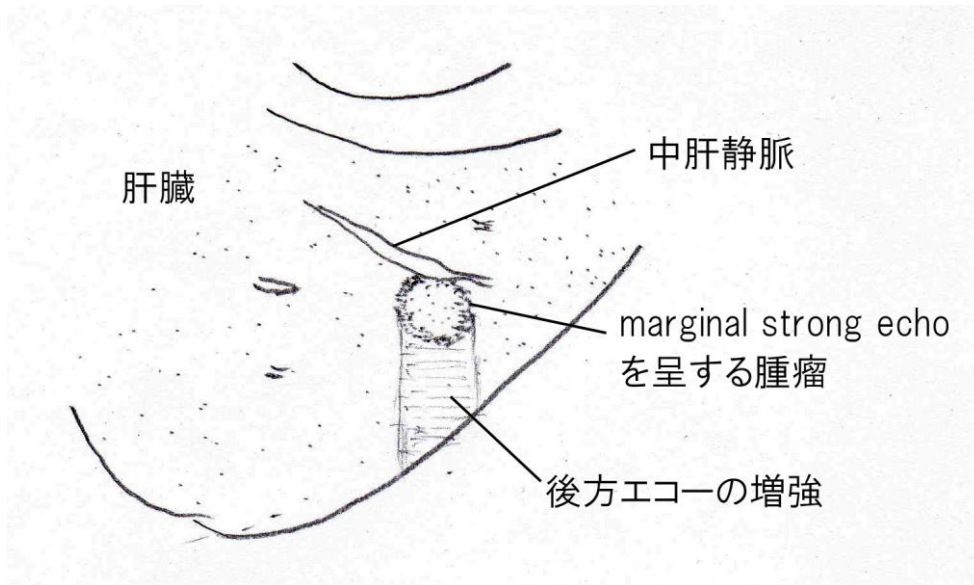
(走査法：右季肋下斜走査) ※走査方法は必ず記載すること

(超音波画像はフォーカスポイントを含め、提出願います。オートフォーカスを使用している場合は、下記の□にチェックをいれてください。)

オートフォーカス使用

[スケッチ記入欄]

※スケッチは手書きとする。鉛筆書き可。スケッチには主要な臓器名や血管名を記載すること。



シエーマの説明文は誤解を招かぬよう、タイプしています。提出書類のシエーマの説明文は手書きで記載願います。