

## 卵巢腫瘍のエコーパターン分類の公示について

平成12年6月15日

社団法人日本超音波医学会

用語・診断基準委員会

委員長 岡井 崇

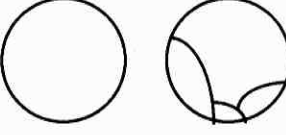
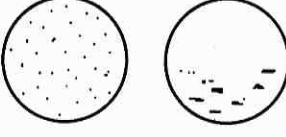




医用超音波診断基準は、超音波診断を学ぶ方々に診断の基本的な情報を提供し、また診断所見の取り方とその記述方法や用語についても、診療や研究および教育に必要な共通の認識を形成する役割を担ってきました。

用語・診断基準委員会は「卵巢腫瘍のエコーパターン分類」(案)を超音波医学第21巻2号(1994)に公示して会員の皆様のご意見を伺い、その結果を基に審議してまいりました。この度、理事会の議を経まして医用超音波診断基準の一つとして制定するものです。

今回の「卵巢腫瘍のエコーパターン分類」は経腹走査法による超音波断層像の分類であり、経膈走査法やカラードブラ法を用いた卵巢腫瘍の超音波診断基準を今後検討する予定です。

また、「卵巢腫瘍」は卵巢の「腫瘍」と「類腫瘍病変」とを含む用語として用いました。

## 卵巣腫瘍のエコーパターン分類

パターン		追記が望ましい項目	解説	
I型		嚢胞性パターン (内部エコーなし)	隔壁の有無 (二房性～多房性)	1～数個の嚢胞性パターン 隔壁の有無は問わない 隔壁がある場合は薄く平滑 内部は無エコー
II型		嚢胞性パターン (内部エコーあり)	隔壁の有無 (二房性～多房性) 内部エコーの状態 (点状・線状) (一部～全部)	隔壁の有無は問わない 隔壁がある場合は薄く平滑 内部全体または部分的に点状 エコーまたは線状エコーを有する
III型		混合パターン	嚢胞性部分：隔壁の有無、内部エコーの状態 充実性部分： 均質性；均質・不均質 辺縁・輪郭	中心充実エコーないし偏在する 辺縁・輪郭平滑な充実エコーを有する 後方エコーの減弱(音響陰影)を有することもある
IV型		混合パターン (嚢胞性優位)	嚢胞性部分：隔壁の有無、内部エコーの状態 充実性部分： 均質性；均質・不均質 辺縁・輪郭	辺縁・輪郭が粗雑で不整形の(腫瘍壁より隆起した)充実エコーまたは厚く不均一な隔壁を有する
V型		混合パターン (充実性優位)	嚢胞性部分：隔壁の有無、内部エコーの状態 充実性部分： 均質性；均質・不均質 辺縁・輪郭	腫瘍内部は充実エコーが優位であるが、一部に嚢胞エコーを認める 充実性部分のエコー強度が不均一な場合と均一な場合がある
VI型		充実性パターン	内部の均質性： 均質・不均質 辺縁・輪郭	腫瘍全体が充実性エコーで満たされる 内部エコー強度が均一な場合と不均一な場合とがある
分類不能		上記全ての項目	I～VI型に分類が困難	


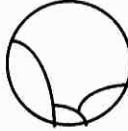

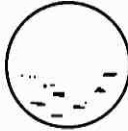








注1) 隔壁全体または一部が厚い場合には、充実性部分とみなし、IV型に入れる。

2) 記載は医用超音波用語による。

3) エコーパターン(型)毎に悪性腫瘍・境界悪性腫瘍である可能性は異なる。

I型・II型・III型では3%以下であり、IV型は約50%、V型は約70%、VI型は約30%である。

## Echo pattern classification of ovarian tumors

	Pattern		Findings	Remarks	
Type I			cystic pattern without internal echo	location (uni-or bi-lateral) septation (mono~multi-locular)	One or a few masses with cystic pattern. With or without the septum, which should be thin and smooth. Anechoic pattern inside the mass.
Type II			cystic pattern with internal echo	location septation internal echo (dotted~short-linear) (partial or entire)	With or without the septum, which should be thin and smooth. Partially or entirely, dotted or short-linear echoes inside the mass.
Type III			mixed pattern with specific solid part	location cystic part: septation, internal echo solid part: shape homogeneity (homogeneous or heterogeneous), echo level, periphery · contour	Solid echo at the center of the cyst, or smoothly outlined solid mass attached to the cyst wall. Occasional attenuation of the posterior solid echo (acoustic shadow).
Type IV			mixed pattern with dominant cystic part	location cystic part: septation, internal echo solid part: shape, homogeneity, echo level, periphery · contour	Roughly outlined and irregularly shaped solid mass echoes inside the cyst. Or thick and rough septa.
Type V			mixed pattern with dominant solid part	location cystic part: septation, internal echo solid part: shape, homogeneity, echo level, periphery · contour	Dominant solid echoes inside the mass, with partial cystic part. Homogeneous or heterogeneous solid echo level.
Type VI			solid pattern	location shape homogeneity echo level periphery · contour	A mass entirely filled with solid echo. Homogeneous or heterogeneous inside echo level.
unclassified			Any findings described above	Difficult to classify	

### Notes

- 1) When the septum is partially or entirely thick, the thick part is regarded to be solid part. The mass is classified into Type IV.
- 2) Description should be based on "Terminology of Ultrasonics in Medicine" recommended by JSUM.
- 3) The probability of malignancy and borderline malignancy are different from each echo pattern: less than 3% in Type I, II, and III, approximately 50% in Type IV, around 70% in Type V and about 30% in Type VI.