

## 超音波検査実績

超音波診断報告書抄録

受験者氏名 淡路 花子

抄 録 番 号	4	年 齢	6 歳	性 別	男
検 査 年 月 日	20〇〇年〇月〇〇日			疾患コード	A-5
施 設 名	超音波病院				
<p><b>【超音波検査所見】</b></p> <p>膀胱：膀胱壁は、排尿前の最も厚い部分で25mmと著明な肥厚がみられる。          内容量は排尿前で残尿量(ml)=(長径×短径×前後径)/2 = 44×15×40/2=132mlと畜尿量が減少している。排尿後は18×10×8/2 = 7.2mlと残尿はなかった。          内腔面は凹凸不整な部分があり隆起性の病変様に描出される部分もみられた。          パワードブラにて、膀胱壁内に豊富な血流シグナルを認める。          膀胱壁内に沿ったstrong echoや肉柱形成はなく、憩室、沈殿物、凝血塊、結石を示唆する所見も認めない。</p> <p>約2週間後(20〇〇年〇月〇日)の検査時には、排尿前の壁肥厚は12mmとなり、内容量も270mlと増加していた。しかし、一部まだ隆起性の病変様に描出される部分がみられた。          隆起性病変様にみられる部分に明らかな血流シグナルは認めなかった。</p> <p>腎臓(両側)：腫大・萎縮なし。大きさ 右腎 87×35mm、左腎 83×38mm          腫瘍性病変なし。腎盂腎杯拡張なし。結石を示唆するstrong echoなし。</p> <p>副腎(両側)：明らかな腫大なし。腫瘍性病変なし。</p> <p>腹腔内リンパ節：明らかな腫大は指摘できない。</p> <p>肝臓：萎縮および腫大なし。肝縁は鋭。表面は整。実質エコーは均一。肝・腎コントラストなし。          腫瘍性病変なし。</p> <p>胆嚢：腫大なし。壁肥厚なし。結石を示唆するstrong echoなし。隆起性病変なし。</p> <p>胆管：肝内胆管拡張なし。肝外胆管は4mmと拡張なし。</p> <p>膵臓：腫大なし。実質エコーは正常。主膵管は2mmと拡張なし。腫瘍性病変なし。</p> <p>脾臓：spleen index は8 cm<sup>2</sup> (古賀の計測法) と腫大を認めない。腫瘍性病変なし。</p> <p>前立腺：描出不良。</p> <p>腹腔内リンパ節：明らかな腫大は指摘できない。</p> <p>その他：腹水貯留は認めない。</p>					
超 音 波 診 断 *	出血性膀胱炎 疑い				

抄 録 番 号	4	受 験 者 氏 名	淡路 花子
<p><b>【主訴】</b> 繰り返す排尿時痛、血尿</p> <p><b>【臨床経過】</b> 20〇〇年〇月から20△△年△月上旬まで繰り返す排尿時痛、血尿にて当院受診。一般尿検査にて潜血と蛋白尿が認められ、超音波検査を施行したところ、膀胱壁の著明な肥厚と隆起性病変を疑わせる所見が認められた。膀胱炎を疑い、抗生剤（フロモックス、ホスミシン）を投与し、2週間後に再度超音波検査を施行した。著明な壁肥厚は改善したものの、排尿痛と一部隆起性病変様の壁肥厚が残存しており、精査目的のため当院入院となった。 気管支喘息やアトピー性皮膚炎などの既往はなく、抗生剤投与以外に継続して服用している治療薬はない。</p> <p><b>【血液検査】</b> 末梢血データ Hb 13.6 g/dl、PLT 18.7 万/<math>\mu</math>l、WBC 9770/<math>\mu</math>l。 生化学データ BUN 9mg/dl、UA 4.7mg/dl、CRE 0.40mg/dl、IgE-RIST 143 Iu/ml。 尿検査 蛋白(2+)、潜血(2+)、尿沈渣 白血球 50~99/視野、赤血球 20~29/視野 尿アデノウイルス 陰性、微生物検査 尿培養陰性。細胞診(自然尿) 好中球が多数認められる。</p> <p><b>【他の画像所見】</b> なし</p> <p><b>【手術所見など】</b> 手術施行なし 生検所見 超音波検査で膀胱壁肥厚が著明で一部隆起性病変様の所見が認められたため、膀胱鏡下生検が施行された。病理組織診断では、炎症細胞浸潤を伴った過形成の尿路上皮組織がみられたが、浸潤細胞は単核球が主体で好酸球は目立たなかった。細胞間浮腫を伴っていたが、悪性像は認めなかった。</p> <p><b>【考察】</b> Bモードで、膀胱壁は最大25mmと肥厚を認めた。小児膀胱壁の厚さは健常者では2mm前後といわれていることから著明な壁肥厚といえる。壁の肥厚は全周性で、壁内にはパワードプラでは血流シグナルの増強を認めたため、膀胱炎と診断した。肉柱形成や膀胱壁内に沿ったstrong echoは認められず、2週間後の超音波検査にて、膀胱壁の一部肥厚が残存していたが、神経因性膀胱は除外された。膀胱炎の壁肥厚の原因は、炎症の波及、浮腫によるものと考えられる。 本症例は、CRE 0.79mg/dl、BUN 19mg/dlと腎機能は正常範囲内で、一般尿検査にて潜血と蛋白が検出され、出血性膀胱炎と考えた。 出血性膀胱炎は、2歳以降の小児血尿の原因で最も多く、アデノウイルス、或いは大腸菌がその原因の一つである。多くは数日から1週間程度で自然治癒することが多いとされているが、重篤な場合は凝血塊による排尿困難、さらには膀胱タンポナーデをきたすことがある。抗癌薬であるシクロホスファミドでも出血性膀胱炎が起こる事が知られているが、小児血尿の原因としては、主にウイルス性膀胱炎、好酸球性膀胱炎などがあげられる。 微生物検査で尿培養陰性、尿中アデノウイルス陰性であり、通常は、確定診断のための病理組織検査は行わないが、超音波検査で一部不整に隆起する壁肥厚の残存と、膀胱炎の原因が不明であったため、膀胱鏡下による生検を行った。しかし、明らかな悪性所見、好酸球性膀胱炎を疑う所見、線維化の進行はなく、最終診断は原因不明の出血性膀胱炎と診断された症例である。</p>			
最 終 診 断 *	出血性膀胱炎		

公益社団法人日本超音波医学会理事長 殿

公益社団法人日本超音波医学会の定める超音波指導検査士（腹部領域）認定試験を受験する基準に十分な抄録であることを認めます。

公益社団法人日本超音波医学会  
認定超音波指導医または代議員氏名

(自署)

印

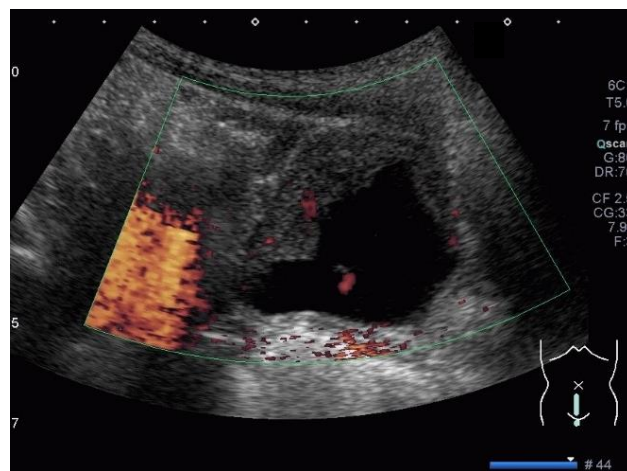
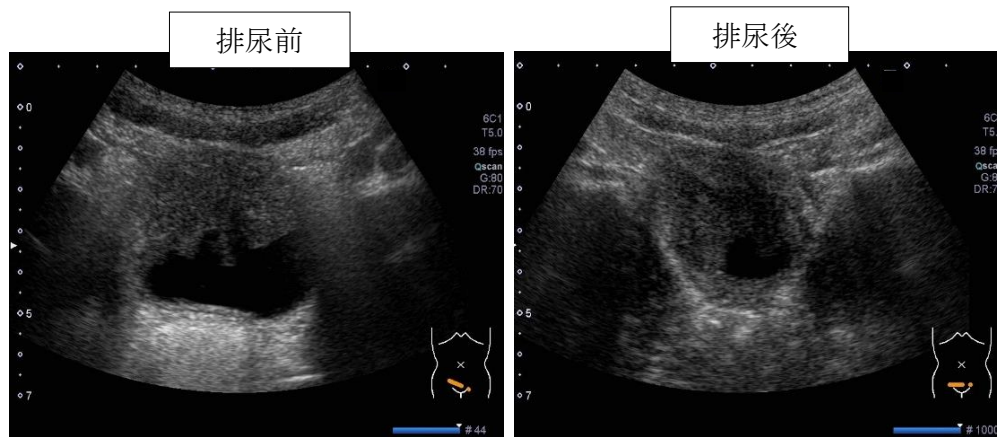
指導医の場合記入してください (SJSUMNo - )

抄 録 番 号 4 受 験 者 氏 名 淡 路 花 子

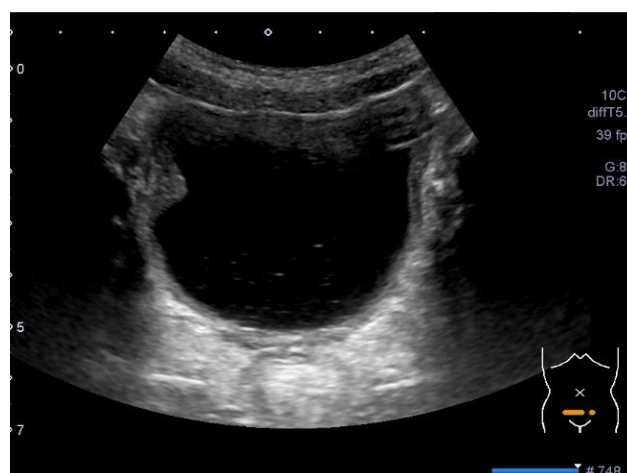
[写真貼付欄]

※写真裏面に、受験者氏名・受験領域・抄録番号を付記し、はがれないように貼付すること（写真は1症例につき5枚以内とする）。

2000年〇月〇日



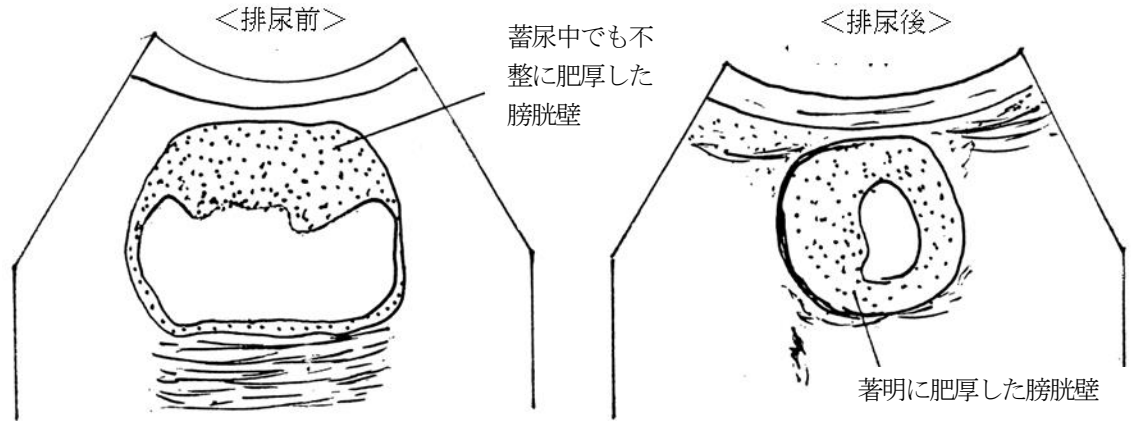
20△△年△月△日



[スケッチ記入欄]

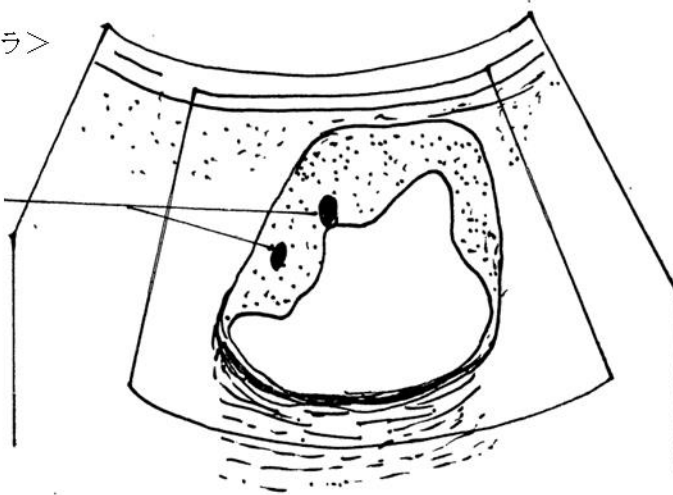
※パソコンのドローソフトを用いて作成したシェーマは認めない。

2000年〇月〇日



<カラードプラ>

肥厚した膀胱壁内に  
血流シグナルあり



20△△年△月△日

一部膀胱壁肥厚の残存

治療後  
ほとんど膀胱肥厚は  
改善されている

