〔超音波診療実績－様式３作成要領〕

超音波診療実績１（様式３ の１）は、後述の疾患コード毎の症例数（＊）に従い、作成見本のように20症例を記入してください。
超音波診療実績２（様式３ の２）は、次の注意事項を順守して超音波診断報告書抄録を作成してください。また、見本に則していないレポートは受験資格がないと判断される場合があります。

＊超音波診断報告書抄録作成上の基本的注意事項
・書類の目的：日常業務で記載する報告書ではなく、超音波専門医の資格を審査される書類であることに留意して作成すること。
・対象症例：細胞診・組織診・摘出標本・剖検などにより病理組織学的診断の確定した症例提示が望ましいので、10例以上はこのような症例を選択すること。また、この際、様式３の１の「病理」欄にチェック印（✔）をいれること。その他は、症状・血液生化学検査・他の画像検査の結果から総合的に診断された症例、あるいは経過観察して臨床的に推定・診断した症例を記載してもよい。ちなみに、対象症例がどのようなものであるかも評価される。なお、疾患を有していても超音波検査所見が正常な例は除外すること。
・簡潔性：簡潔で読みやすいものであること。
・記載内容の要件：各疾患に必要と思われる評価項目を示した上で、検査結果の全体像がわかるように記載すること。なお、この項目が適切であるかどうかも評価される。
・症例の重複を避けること：同一患者で複数の疾患（所見）がみられても、１症例として扱うこと。
例）「肝硬変＋胆嚢結石」の併存の場合、「肝硬変」を（肝のびまん性疾患）で用いるなら、同一症例を（胆道膵臓の良性疾患）として提出することはできない。
・合計20症例あること（疾患コードの症例数を満たしていること）。
疾患内容内訳の「その他」については、有無を問わない。

≪超音波検査所見≫
・本学会指定の医用超音波用語を正しく使用すること。“医用超音波用語集”やホームページ内の“用語・診断基準（用語検索システム）”を参照のこと。明らかな誤用は減点の対象となる。
・略語を使用するときは、必ず最初に説明を加えること。
例）FNAC（fine needle aspiration cytology；穿刺吸引細胞診）
・各施設で独自に使用している用語・略語・診断基準などについてはその使用を控えること。
・「事実」と「意見」を分けて「事実」のみを記載し、「意見」は≪超音波所見の要約と超音波診断≫や≪考察≫で述べること。
・病名を記載しないこと。
・腫瘍径など大きさに関しては適切な記号を使用すること。
良い例）21×35mm　　悪い例）φ21＊35mm（φは直径を意味する）
・ミリメートル表示の場合、小数点以下は四捨五入して記載すること。
・対象臓器だけでなく、正常部分（臓器）についてもその旨を記載すること。
例）胆嚢・膵臓：異常なし。
・悪性腫瘍に関しては、所属リンパ節の状態についても（たとえ異常がなくても）記載すること。
・超音波所見のみに限定して記載し、CT・MRIなど他の画像所見は≪考察≫に記載すること。

≪超音波所見の要約と超音波診断≫
・重要な超音波所見を再掲し、超音波診断に至る思考過程を簡潔に述べた上で、超音波診断名を記載すること。
・超音波診断名が複数あるときは、主要な超音波診断名を筆頭項目にすること。
・超音波診断名は病名を記載して所見や症状（胆嚢腫大・主膵管拡張・腎盂拡張・急性腹症など）を記載しないこと。

≪考察≫
・臨床症状・身体所見・血液生化学検査成績・他の画像検査所見を簡潔に述べて超音波所見・超音波診断との関連について記載し、超音波診断の有用性に関して評価すること。
・手術または組織採取による病理組織学的診断が確定している場合は、超音波所見・超音波診断・手術所見・最終的な病理組織学的診断などと比較検討し、考察する。必要に応じて、治療法選択や予後予測に関する考察も加えること。
・病理組織学的診断が確定していなくて、臨床所見・血液生化学検査・他の画像検査の結果から総合的に診断された症

例や経過観察して臨床的に推定・診断した症例は、その診断に至る過程がわかるように説明し、考察すること。

≪最終診断≫
・簡潔に記載すること。

≪貼付写真とシェーマによる説明≫
・主要な超音波診断の根拠となり得る写真を数枚以内貼付すること。写真貼り付け方法は、紙焼き写真を糊付けしてもよいし、電子画像をコピー&ペーストで貼り付けてもよい。
・画像をどのように解釈したかがわかるように、貼付した写真に対応するスケッチ（鉛筆書きでないこと）を描くこと。この際、PC の描画ツールを用いて描いてもよい。このスケッチには、主要所見の端的な説明を添えること。また、病変部位の超音波所見を記載するのみでなく、解剖がわかるように描出されている血管や臓器・筋肉などのメルクマールの説明も加えること。無エコー部分（嚢胞や血管）は白、エコーのある部分は黒で表現すること。ちなみに、的確にスケッチ（描写）することは重要な作業であり、評価項目の一つとしている。
・写真の個人情報は削除すること。

≪超音波検査を指導した医師の署名≫
・超音波専門医の署名捺印が 20 例すべてにあること。

＊疾患コード毎の症例数

F　乳腺コース

疾患コード	疾患内容内訳	症例数
F－1	乳腺良性腫瘍・良性疾患	7例以上
F－2	乳腺悪性腫瘍（非浸潤癌）	3例以上
F－3	乳腺悪性腫瘍（浸潤癌）	8例以上
F－4	その他	

【疾患例】
＊F－1：線維腺腫、葉状腫瘍、乳管内乳頭腫、乳腺症、乳腺炎、女性化乳房、リンパ球性乳腺炎、放射状瘢痕、乳管拡張症（形質細胞性乳腺炎）、過誤腫
＊F－2：非浸潤性乳管癌、非浸潤性小葉癌など
＊F－3：浸潤性乳管癌（乳頭腺管癌、充実腺管癌、硬癌）、髄様癌、粘液癌、浸潤性小葉癌など
＊F－4：脂肪壊死、脂肪腫（胸壁）、腋窩リンパ節転移など
【注意事項】
・同一患者で複数の疾患（所見）があった場合には、別々の症例として扱わないこと。
例：「浸潤性乳管癌＋腋窩リンパ節転移＋骨転移」の場合に「腋窩リンパ節転移」を対象とするなら、F－4（その他）としてよいが、そのときはF－3（浸潤癌）としては提出できない。

【超音波診療実績１】（作成見本）

受験者氏名：文京　太郎

<超音波診療患者一覧表>

抄録番号	疾患コード	施設名	カルテ番号	患者氏名イニシャル	年齢	性別	超音波診断	病理
1	F－1	湯島医大	088-888-1	K. Y.	32	M	線維腺腫	✔
2	F－1	湯島医大	078-555-2	E. A.	27	F	線維腺腫	✔
3	F－1	湯島医大	005-003-1	A. T.	47	M	葉状腫瘍	✔
4	F－1	湯島医大	037-456-4	T. G .	52	M	葉状腫瘍	✔
5	F－1	湯島医大	023-578-3	S. H.	35	M	乳管内乳頭腫	✔
6	F－1	湯島医大	078-555-2	T. M.	45	F	乳管内乳頭腫	✔
7	F－1	湯島医大	068-005-2	M. J.	60	M	リンパ球性乳腺炎	
8	F－2	池之端大	239-89-2	S. S.	70	F	非浸潤性乳管癌	✔
9	F－2	池之端大	338-56-5	T. A.	68	M	非浸潤性乳管癌	✔
10	F－2	池之端大	449-75-5	M. O.	78	M	非浸潤性乳管癌	✔
11	F－3	池之端大	567-57-1	K. N.	75	M	乳頭腺管癌	✔
12	F－3	池之端大	145-56-1	E. E.	20	F	乳頭腺管癌	✔
13	F－3	池之端大	678-87-6	A. H.	30	F	充実腺管癌	✔
14	F－3	中央病院	337745	T. F.	50	F	充実腺管癌	✔
15	F－3	中央病院	324576	S. S.	63	F	乳頭腺管癌	✔
16	F－3	中央病院	221166	T. O.	80	F	硬癌	✔
17	F－3	中央病院	332288	M. K.	56	F	粘液癌	✔
18	F－3	中央病院	516423	S. A.	46	M	髄様癌	✔
19	F－3	中央病院	333448	A. A.	61	M	浸潤性小葉癌	✔
20	F－3	中央病院	735446	B. O.	74	F	脂肪壊死	

・疾患コード順に記載すること

【超音波診療実績２】（作成見本）

受験者氏名：文京　太郎

〈超音波診断報告書抄録〉

抄録番号	15	疾患コード	F-2	カルテ番号	324576
施設名	中央病院		検査年月日	2012 年 5 月 12 日	
検査目的	乳房腫瘤の良悪性鑑別		臨床診断（主訴）	乳癌	

超音波検査所見

左乳房：乳頭から 4cm 外側　2 時半の位置に構築の乱れを伴う約 25mm の境界不明瞭な低エコー域あり、前方境界線の断裂を認め、カラードプラで同部位および周囲の Vascularity の増加を認めた．腫瘤非形成性病変で、一部浸潤を伴う乳癌が疑われた．

右乳房：MRI 施行後の second look US で、乳頭から 5cm 外側 10 時半 の位置に 10mm の大きさの構築の乱れ認め、カラードプラで　同部位の Vascularity の増加は認めなかった．

超音波所見の要約と超音波診断

左乳房　25mm 境界不明瞭な低エコー域で、乳管内成分優位の浸潤性乳管癌
右乳房　10mm 構築の乱れ　　非浸潤性乳管癌

考察

卵巣がんの術後経過観察の CT で　左乳房腫瘤を指摘され、当科へ紹介された 63 歳の女性．

乳腺軟線撮影：　左の CC で外側に distortion カテゴリー4．右乳房はカテゴリー1．

CT：　左乳房　C 領域に　乳頭から 35mm の位置、11mm 大の不整形の増強病変，
その頭腹側にも増強病変がみられ、一元性の腫瘤の可能性はあるものの、断定は困難
全体の大きさは約 20mm

MRI：　左乳房　C 領域のやや深部に　乳頭から 35mm の位置、20mm 大の不整形の増強病変．
すぐ乳頭側にも 10mm 大の結節．皮膚と胸筋とは離れている．
右乳房　AC 領域に約 16mm 大の増強病変．内部は点状．線状の増強が集簇したような性状
DCIS を疑う．

左乳房腫瘤：針生検にて、浸潤性乳管癌であった．
右乳房腫瘤：MRI 施行後の second look US で　病変が確認され、針生検を行い　DCIS の疑い．
左乳房部分切除術＋センチネルリンパ節生検と右乳房部分切除術を行った．

最終診断

左乳房　乳管内成分優位の浸潤性乳管癌
右乳房　非浸潤性乳管癌

日本超音波医学会の定める超音波専門医認定試験を受験する基準に十分な抄録であることを認めます。

日本超音波医学会認定超音波専門医氏名
（署名）　東京　花子　　印
FJSUMNo　＊＊　　（SJSUMNo　＊＊　）

抄録番号		受験者氏名	文京　太郎

［写真貼付欄］※写真裏面に受験者氏名・受験領域・抄録番号を付記し、はがれないように貼付すること。あるいは、電子画像をコピー&ペーストで貼り付けてもよい。

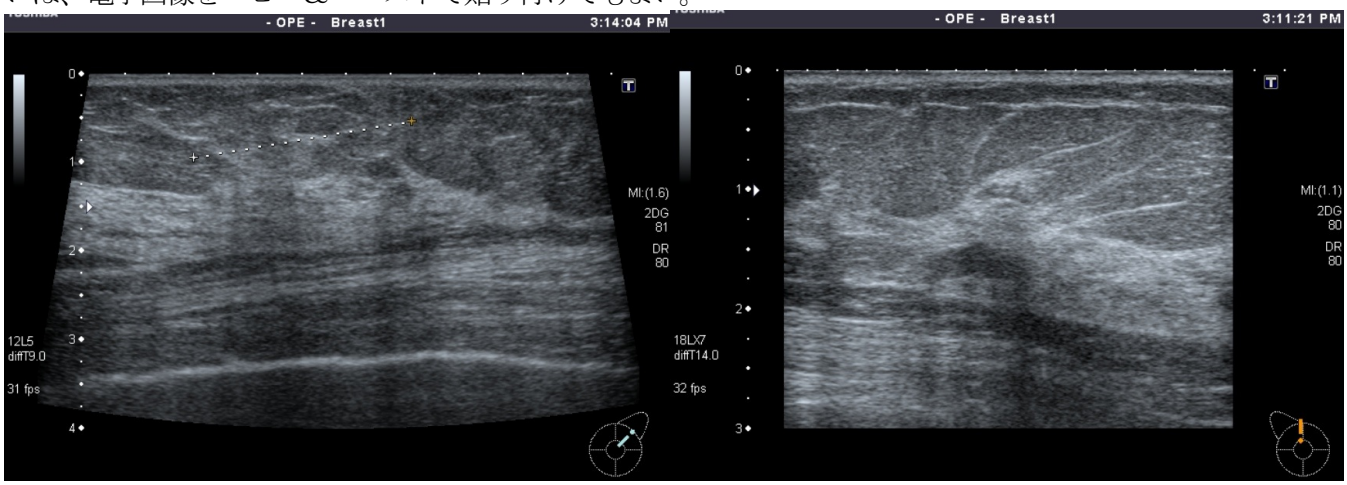
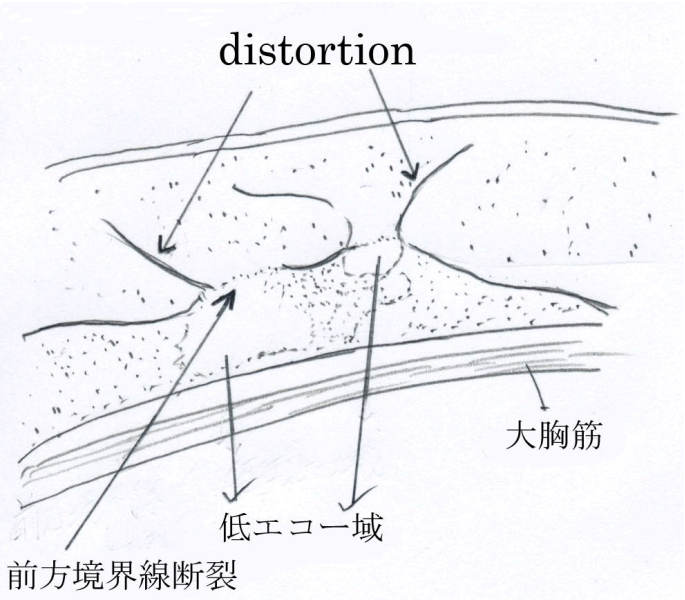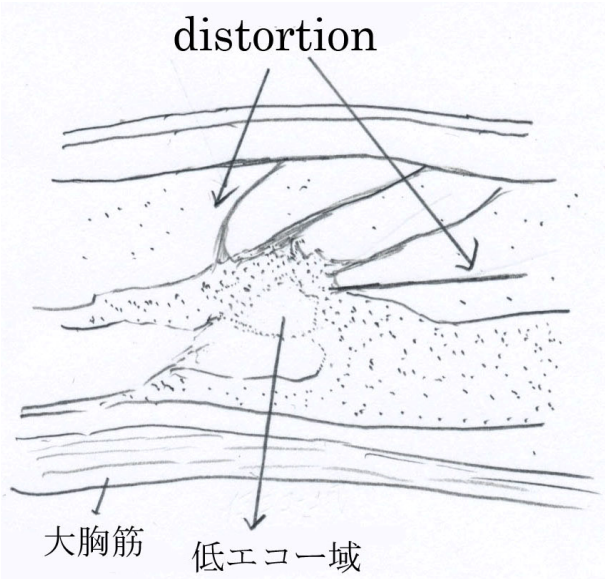
［スケッチ記入欄］