

[超音波診療実績－様式3 作成要領]

超音波診療実績1 (様式3 の1) は、後述の疾患コード毎の症例数(*)に従い、作成見本のように20症例を記入してください。

超音波診療実績2 (様式3 の2) は、次の注意事項を順守して超音波診断報告書抄録を作成してください。また、見本に則していないレポートは受験資格がないと判断される場合があります。

*超音波診断報告書抄録作成上の基本的注意事項

- ・書類の目的：日常業務で記載する報告書ではなく、超音波専門医の資格を審査される書類であることを留意して作成すること。
- ・対象症例：細胞診・組織診・摘出標本・剖検などにより病理組織学的診断の確定した症例が望ましいが、眼科領域では該当症例が少数と考えられる。このため、超音波以外の画像診断や機能診断により得られた確定診断と超音波診断との詳細な比較検討がなされたものを10例以上選択すること。その他は、経過観察して臨床的に推定・診断した症例を記載してもよい。ちなみに、対象症例がどのようなものであるかも評価される。なお、疾患を有していても超音波検査所見が正常な例は除外すること。
- ・簡潔性：簡潔で読みやすいものであること。
- ・記載内容の要件：各疾患に必要なと思われる評価項目を示した上で、検査結果の全体像がわかるように記載すること。なお、この項目が適切であるかどうかとも評価される。
- ・症例の重複を避けること：同一患者で複数の疾患(所見)がみられても、1症例として扱うこと。
例)「肝硬変+胆嚢結石」の併存の場合、「肝硬変」を(肝のびまん性疾患)で用いるなら、同一症例を(胆道膵臓の良性疾患)として提出することはできない。
- ・合計20症例あること(疾患コードの症例数を満たしていること)。
疾患内容内訳の「その他」については、有無を問わない。

《超音波検査所見》

- ・本学会指定の医用超音波用語を正しく使用すること。“医用超音波用語集”やホームページ内の“用語・診断基準(用語検索システム)”を参照のこと。明らかな誤用は減点の対象となる。
- ・略語を使用するときは、必ず最初に説明を加えること。
例) FNAC (fine needle aspiration cytology; 穿刺吸引細胞診)
- ・各施設で独自に使用している用語・略語・診断基準などについてはその使用を控えること。
- ・「事実」と「意見」を分けて「事実」のみを記載し、「意見」は《超音波所見の要約と超音波診断》や《考察》で述べること。
- ・病名を記載しないこと。
- ・腫瘍径など大きさに関しては適切な記号を使用すること。
良い例) 21×35mm 悪い例) φ21*35mm (φは直径を意味する)
- ・ミリメートル表示の場合、小数点以下は四捨五入して記載すること。
- ・対象臓器だけでなく、正常部分(臓器)についてもその旨を記載すること。
例) 胆嚢・膵臓：異常なし。
- ・悪性腫瘍に関しては、所属リンパ節の状態についても(たとえ異常がなくても)記載すること。
- ・超音波所見のみに限定して記載し、CT・MRIなど他の画像所見は《考察》に記載すること。

《超音波所見の要約と超音波診断》

- ・重要な超音波所見を再掲し、超音波診断に至る思考過程を簡潔に述べた上で、超音波診断名を記載すること。
- ・超音波診断名が複数あるときは、主要な超音波診断名を筆頭項目にすること。
- ・超音波診断名は病名を記載して所見や症状(胆嚢腫大・主膵管拡張・腎盂拡張・急性腹症など)を記載しないこと。

《考察》

- ・臨床症状・身体所見・血液生化学検査成績・他の画像検査所見を簡潔に述べて超音波所見・超音波診断との関連について記載し、超音波診断の有用性に関して評価すること。
- ・手術または組織採取による病理組織学的診断が確定している場合は、超音波所見・超音波診断・手術所見・最終的な病理組織学的診断などと比較検討し、考察する。必要に応じて、治療法選択や予後予測に関する考察も加えること。
- ・病理組織学的診断が確定していなくて、臨床所見・血液生化学検査・他の画像検査の結果から総合的に診断された症

例や経過観察して臨床的に推定・診断した症例は、その診断に至る過程がわかるように説明し、考察すること。

《最終診断》

- ・簡潔に記載すること。

《貼付写真とシェーマによる説明》

- ・主要な超音波診断の根拠となり得る写真貼り付け方法は、紙焼き写真を糊付けしてもよいし、電子画像をコピー&ペーストで貼り付けてもよい。
- ・画像をどのように解釈したかがわかるように、貼付した写真に対応するスケッチ（鉛筆書きでないこと）を描くこと。この際、PCの描画ツールを用いて描いてもよい。このスケッチには、主要所見の端的な説明を添えること。また、病変部位の超音波所見を記載するのみでなく、解剖がわかるように描出されている血管や臓器・筋肉などのメルクマールの説明も加えること。無エコー部分（嚢胞や血管）は白、エコーのある部分は黒で表現すること。ちなみに、的確にスケッチ（描写）することは重要な作業であり、評価項目の一つとしている。
- ・写真の個人情報は削除すること。

《超音波検査を指導した医師の署名》

- ・超音波専門医の署名捺印が20例すべてにあること。

*疾患コード毎の症例数

H 眼科コース

疾患コード	疾患内容内訳	症例数
H-1	緑内障	1例以上
H-2	水晶体異常（計測を含む）	1例以上
H-3	硝子体・脈絡膜・網膜病変	7例以上
H-4	眼窩病変	1例以上
H-5	外傷	1例以上
H-6	その他	

【疾患例】

- *H-1：緑内障の病型、病期の諸相をあらわす所見の検出
- *H-2：水晶体の形状、位置異常、人工レンズの位置、周辺組織との関係、白内障手術に関係した計測値の利用
- *H-3：角膜を含む眼球壁の計測ならびに診断情報、硝子体腔の膜様組織の同定や付着、牽引に関する診断情報、眼球の形状に関する診断情報
- *H-4：外眼筋、視神経、ならびに眼窩組織に関する情報
- *H-5：鋭的ならびに鈍的外傷、ならびに異物の検出に関する情報
- *H-6：眼病変に関連した頸部、側頭部動静脈に関する情報、涙器、眼瞼に関する診断情報、ならびに眼窩の血管に関する情報

【注意事項】

- ・同一患者で複数の疾患（所見）があった場合には、別々の症例として扱わないこと。

【超音波診療実績1】

受験者氏名：文京 太郎

<超音波診療患者一覧表>

* 疾患コード順に記載すること。

抄録 番号	疾患 コード	施設名	年齢	性別	超音波診断
1	H-1	湯島医大	32	M	閉塞隅角緑内障
2	H-1	湯島医大	43	F	閉塞隅角緑内障
3	H-2	湯島医大	67	M	水晶体膨隆
4	H-2	湯島医大	52	M	水晶体性屈折異常
5	H-3	湯島医大	76	M	硝子体出血
6	H-3	湯島医大	45	F	硝子体出血
7	H-3	湯島医大	60	M	硝子体出血
8	H-3	池之端大	70	F	脈絡膜炎
9	H-3	池之端大	68	M	脈絡膜炎
10	H-3	池之端大	26	M	脈絡膜炎
11	H-3	池之端大	75	M	網膜剥離
12	H-3	池之端大	56	F	網膜剥離
13	H-3	池之端大	53	F	網膜剥離
14	H-3	中央病院	50	F	網膜剥離
15	H-4	中央病院	76	F	眼窩腫瘍
16	H-4	中央病院	80	F	眼窩偽腫瘍
17	H-4	中央病院	73	F	眼窩炎症
18	H-5	中央病院	68	M	眼内異物
19	H-5	中央病院	88	M	眼内異物(疑も含む)
20	H-6	中央病院	74	F	その他

【超音波診療実績2】

受験者氏名：文京 太郎

〈超音波診断報告書抄録〉

*個人が特定できるような氏名、イニシャル、ID、生年月日、住所は記載しないこと。

抄録番号	11	疾患コード	H-3
施設名	池之端大	検査年月日	2012年5月12日
検査目的	両眼眼内病像の現状	臨床診断 (主訴)	網膜剥離 (視力障害)

超音波検査所見

左眼では、前方より(画面左側から右側に向かって)硝子体腔内に混濁した硝子体と思われる塊状の超音波像が認められる。この後部硝子体剥離と思われる塊状後面の反射性は比較的強く、中心部において一部後方の膜状物と強く連続している。この後方の皺襞様の膜様物は眼球後壁にほぼ平行して眼底全域に拡がり、網膜剥離と思われる。単純な網膜剥離と同程度の厚さで、眼球運動後に残存する微動は殆どなく、ほかの視神経乳頭を含む断面像では視神経乳頭へのほぼ全周での接続が認められた。全域にわたり剥離網膜下には漿液性の網膜下液を隔てて脈絡膜がある。脈絡膜の厚径は全体的にやや増強していた。その外側の強膜との間に脈絡膜剥離像はない。

超音波所見の要約と超音波診断

- 硝子体混濁：全体の輝度は弱く、硝子体出血によると思われる。後方は剥離網膜が疑われる膜様物に強く接着している。
- 膜状物：眼底全領域にわたるもので、視神経乳頭との接着状態、全体の皺状の形態および超音波反射状態から剥離した網膜と思われる。
- 超音波診断：網膜全体の虚血による新生血管からの硝子体への反復性出血、線維血管性増殖により牽引性網膜剥離が広範に生じたもので、硝子体手術が適応と考えられた。

考察

本例は長期間の糖尿病罹患歴(約10年間)、両眼に反復した眼内出血の既往と著明な視力障害(右眼0.04、左眼指数弁)があり、眼底検査や眼球内の超音波所見から増殖性糖尿病網膜症と診断され、両眼ともに水晶体摘出、増殖膜の除去、光凝固、眼内タンポナーデなどの網膜復位術が施行され、約3ヶ月後の視力は右眼0.9、左眼0.15となった。超音波検査により、眼内の増殖性病変の所在と程度が判り、適切な手術療法がおこなわれたものと考察される。

最終診断

牽引性網膜剥離

日本超音波医学会の定める超音波専門医認定試験を受験する基準に十分な抄録であることを認めます。

日本超音波医学会認定超音波専門医氏名
(署名のタイプ不可)

東京 花子

印

FJSUM No. ** (SJSUM No. **)

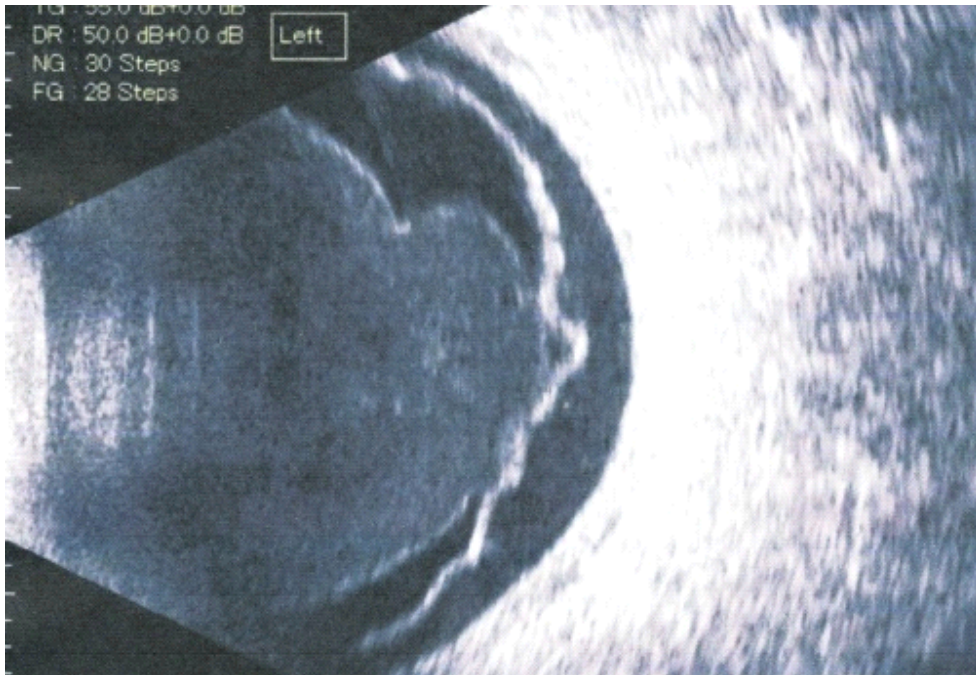
抄録番号

受験者氏名

文京 太郎

[写真貼付欄]

※写真は、はがれないように貼付すること。あるいは、電子画像をコピー&ペーストで貼り付けてもよい。
※個人が特定できる情報（氏名、ID）は、必ずマスキングすること。



[スケッチ記入欄] ※鉛筆書き不可

