

## 〔超音波診療実績－様式3作成要領〕

超音波診療実績1（様式3の1）は、後述の疾患コード毎の症例数（\*）に従い、作成見本のように20症例を記入してください。

超音波診療実績2（様式3の2）は、次の注意事項を順守して超音波診断報告書抄録を作成してください。また、見本に則していないレポートは受験資格がないと判断される場合があります。

### \*超音波診断報告書抄録作成上の基本的注意事項

- ・書類の目的：日常業務で記載する報告書ではなく、超音波専門医の資格を審査される書類であることを留意して作成すること。
- ・対象症例：細胞診・組織診・摘出標本・剖検などにより病理組織学的診断の確定した症例提示が望ましいので、7例以上はこのような症例を選択すること。また、この際、様式3の1の「病理」欄にチェック印（✓）をいれること。その他は、症状・血液生化学検査・他の画像検査の結果から総合的に診断された症例、あるいは経過観察して臨床的に推定・診断した症例を記載してもよい。ちなみに、対象症例がどのようなものであるかも評価される。なお、疾患を有していても超音波検査所見が正常な例は除外すること。
- ・簡潔性：簡潔で読みやすいものであること。
- ・記載内容の要件：各疾患に必要なと思われる評価項目を示した上で、検査結果の全体像がわかるように記載すること。なお、この項目が適切であるかどうかとも評価される。
- ・症例の重複を避けること：同一患者で複数の疾患（所見）がみられても、1症例として扱うこと。  
例）「肝硬変+胆嚢結石」の併存の場合、「肝硬変」を（肝のびまん性疾患）で用いるなら、同一症例を（胆道膵臓の良性疾患）として提出することはできない。
- ・合計20症例あること（疾患コードの症例数を満たしていること）。  
疾患内容内訳の「その他」については、有無を問わない。

### 《超音波検査所見》

- ・本学会指定の医用超音波用語を正しく使用すること。“医用超音波用語集”やホームページ内の“用語・診断基準（用語検索システム）”を参照のこと。明らかな誤用は減点の対象となる。
- ・略語を使用するときは、必ず最初に説明を加えること。  
例）FNAC（fine needle aspiration cytology；穿刺吸引細胞診）
- ・各施設で独自に使用している用語・略語・診断基準などについてはその使用を控えること。
- ・「事実」と「意見」を分けて「事実」のみを記載し、「意見」は《超音波所見の要約と超音波診断》や《考察》で述べること。
- ・病名を記載しないこと。
- ・腫瘍径など大きさに関しては適切な記号を使用すること。  
良い例）21×35mm　悪い例）φ21\*35mm（φは直径を意味する）
- ・ミリメートル表示の場合、小数点以下は四捨五入して記載すること。
- ・対象臓器だけでなく、正常部分（臓器）についてもその旨を記載すること。  
例）胆嚢・膵臓：異常なし。
- ・悪性腫瘍に関しては、所属リンパ節の状態についても（たとえ異常がなくても）記載すること。
- ・超音波所見のみに限定して記載し、CT・MRIなど他の画像所見は《考察》に記載すること。

### 《超音波所見の要約と超音波診断》

- ・重要な超音波所見を再掲し、超音波診断に至る思考過程を簡潔に述べた上で、超音波診断名を記載すること。
- ・超音波診断名が複数あるときは、主要な超音波診断名を筆頭項目にすること。
- ・超音波診断名は病名を記載して所見や症状（胆嚢腫大・主膵管拡張・腎盂拡張・急性腹症など）を記載しないこと。

### 《考察》

- ・臨床症状・身体所見・血液生化学検査成績・他の画像検査所見を簡潔に述べて超音波所見・超音波診断との関連について記載し、超音波診断の有用性に関して評価すること。
- ・手術または組織採取による病理組織学的診断が確定している場合は、超音波所見・超音波診断・手術所見・最終的な病理組織学的診断などと比較検討し、考察する。必要に応じて、治療法選択や予後予測に関する考察も加えること。
- ・病理組織学的診断が確定していなくて、臨床所見・血液生化学検査・他の画像検査の結果から総合的に診断された症

例や経過観察して臨床的に推定・診断した症例は、その診断に至る過程がわかるように説明し、考察すること。

#### 《最終診断》

- ・簡潔に記載すること。

#### 《貼付写真とシェーマによる説明》

- ・主要な超音波診断の根拠となり得る写真を数枚以内貼付すること。写真貼り付け方法は、紙焼き写真を糊付けしてもよいし、電子画像をコピー&ペーストで貼り付けてもよい。
- ・画像をどのように解釈したかがわかるように、貼付した写真に対応するスケッチ（鉛筆書きでないこと）を描くこと。この際、PCの描画ツールを用いて描いてもよい。このスケッチには、主要所見の端的な説明を添えること。また、病変部位の超音波所見を記載するのみでなく、解剖がわかるように描出されている血管や臓器・筋肉などのメルクマールの説明も加えること。無エコー部分（嚢胞や血管）は白、エコーのある部分は黒で表現すること。ちなみに、的確にスケッチ（描写）することは重要な作業であり、評価項目の一つとしている。
- ・写真の個人情報は削除すること。

#### 《超音波検査を指導した医師の署名》

- ・超音波専門医の署名捺印が20例すべてにあること。

#### \*疾患コード毎の症例数

#### A 総合コース

疾患コード	疾患内容内訳	症例数
A-1	循環器	2例以上
A-2	消化器	2例以上
A-3	腎・泌尿器	2例以上
A-4	産婦人科	2例以上
A-5	乳腺	2例以上
A-6	甲状腺	2例以上
A-7	眼科、整形外科、脳神経、呼吸器	2例以上
A-8	その他	

#### 【注意事項】

- ・同一患者で複数の疾患（所見）がみられる場合には、主要な疾患1つだけを選択すること。
- ・A-1（循環器）について、スケッチは必須でないが、これによる補足説明が必要と判断した場合はスケッチを追加すること。
- ・A-8（その他）とは皮膚科、リンパ節などである。

## 【超音波診療実績1】(作成見本)

受験者氏名：文京 太郎

## &lt;超音波診療患者一覧表&gt;

\* 疾患コード順に記載すること。

抄録 番号	疾患 コード	施設名	年齢	性別	超音波診断	病理
1	A-1	湯島医大	65	M	大動脈弁狭窄症	
2	A-1	湯島医大	58	F	僧帽弁逆流症	
3	A-1	湯島医大	38	M	肥大型心筋症	
4	A-1	湯島医大	55	M	陳旧性心筋梗塞	
5	A-2	湯島医大	66	M	肝硬変	✓
6	A-2	湯島医大	45	F	胆嚢結石	✓
7	A-2	湯島医大	60	M	膵癌(浸潤性膵管癌)	✓
8	A-2	池之端大	18	F	急性虫垂炎	✓
9	A-3	池之端大	68	M	嚢胞腎	
10	A-3	池之端大	52	M	尿管結石	✓
11	A-4	池之端大	35	M	子宮筋腫	
12	A-4	池之端大	27	F	妊娠子宮(妊娠10週)	
13	A-5	池之端大	36	F	乳癌(浸潤性乳管癌)	✓
14	A-5	中央病院	40	F	線維腺腫	✓
15	A-6	中央病院	76	F	甲状腺癌(乳頭癌)	✓
16	A-6	中央病院	23	F	バセドウ病	
17	A-6	中央病院	29	F	慢性甲状腺炎(急性増悪)	✓
18	A-7	中央病院	68	M	肋骨骨折	
19	A-7	中央病院	34	F	脈絡叢嚢胞(妊娠20週)	
20	A-8	中央病院	44	F	石灰化上皮種(左上腕)	✓

【超音波診療実績2】(作成見本)

受験者氏名：文京 太郎

〈超音波診断報告書抄録〉

\*個人が特定できるような氏名、イニシャル、ID、生年月日、住所は記載しないこと。

抄録番号	17	疾患コード	A-6
施設名	中央病院	検査年月日	2012年8月25日
検査目的	発熱、前頸部腫大・疼痛の精査	臨床診断 (主訴)	亜急性甲状腺炎の疑い
<b>超音波検査所見</b> <p>甲状腺は右葉28×33mm、左葉20×28mm(それぞれ左右径×背腹径)、峡部12mm(背腹径)とびまん性に著明に腫大。表面は凹凸不整で、辺縁の一部には切れ込みを認める。  内部は全体的に輝度が低下し不均一。一部に線状高エコーや斑状高エコーを認める。  嚢胞性病変や限局性の低エコー域など明らかな限局性病変は認めない。  ドプラ上、内部はびまん性に血流が増加している。  プローブによる圧迫に伴う圧痛の訴えはない。  両側頸下部、内深頸部、鎖骨上部に、2cm大までの反応性腫大と考えられるリンパ門の明瞭なリンパ節が散在するほか、甲状腺左様下極にも同様の腫大リンパ節を認める。</p>			
<b>超音波所見の要約と超音波診断</b> <p>甲状腺にはびまん性の腫大を認めるのみであり、臨床経過から疑われた亜急性甲状腺炎および急性甲状腺炎は否定的で、超音波所見はむしろ慢性甲状腺炎の典型像と考えられた。臨床経過も本症の急性増悪として説明可能と考えた。  しかし未分化癌、悪性リンパ腫など悪性疾患の除外は必要と考えられたため、細径針による穿刺吸引細胞診(FNAC)を施行した。</p> <p>超音波診断：慢性甲状腺炎の急性増悪</p>			
<b>考察</b> <p>疼痛と発熱を伴い急性ないしは亜急性の経過をたどる甲状腺炎には、急性、亜急性甲状腺炎の他、まれながら慢性甲状腺炎の急性増悪が含まれ、それぞれの鑑別が必要となる。本例の超音波所見は亜急性甲状腺炎ないしは急性甲状腺炎としては非典型的で、むしろ慢性甲状腺炎の典型像と考えられた。悪性疾患除外目的に施行したFNACでは、亜急性甲状腺炎にみられる多核巨細胞や、未分化癌、悪性リンパ腫にみられる悪性所見を認めず、背景にリンパ球浸潤が目立ち、核の大小不同が目立つ濾胞上皮の集団がみられるなど慢性甲状腺炎の所見であったことから、組織学的に慢性甲状腺炎の急性増悪と診断した。</p> <p>慢性甲状腺炎の急性増悪は、超音波上、必ずしも一般的な慢性甲状腺炎の典型像を呈するとは限らないが、本例のように慢性甲状腺炎の典型像を呈する症例では、超音波により診断することも可能と考えられた。</p>			
<b>最終診断</b> <p>慢性甲状腺炎の急性増悪</p>			

日本超音波医学会の定める超音波専門医認定試験を受験する基準に十分な抄録であることを認めます。

日本超音波医学会認定超音波専門医氏名  
(署名のタイプ不可)

東京 花子

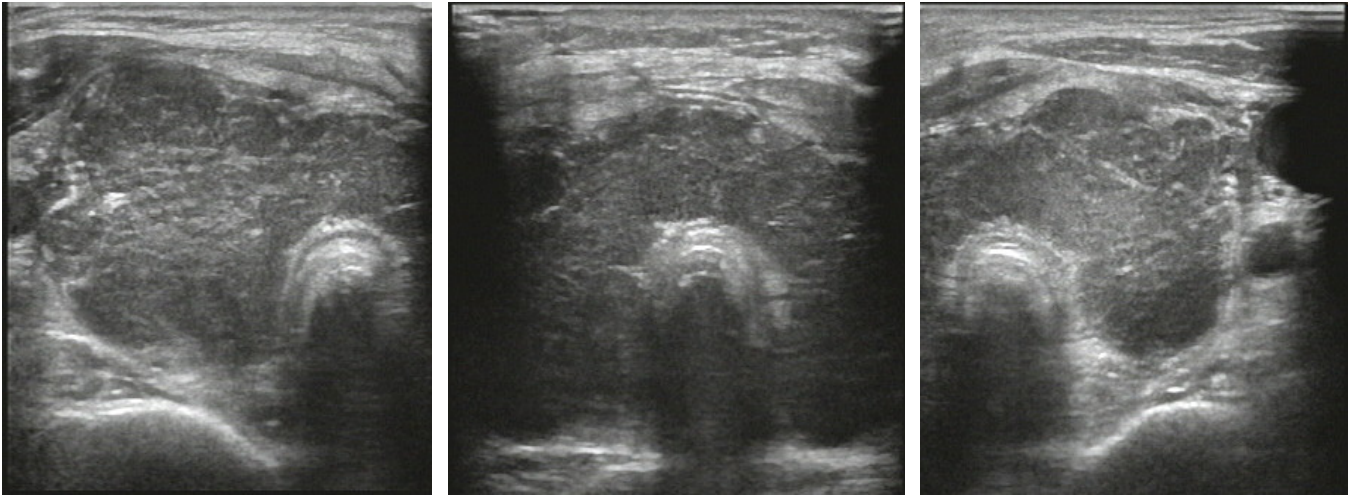
印

FJSUM No. \*\* (SJSUM No. \*\* )

## [写真貼付欄]

※写真は、はがれないように貼付すること。あるいは、電子画像をコピー&ペーストで貼り付けてもよい。

※個人が特定できる情報（氏名、ID）は、必ずマスキングすること。



## [スケッチ記入欄] ※鉛筆書き不可

